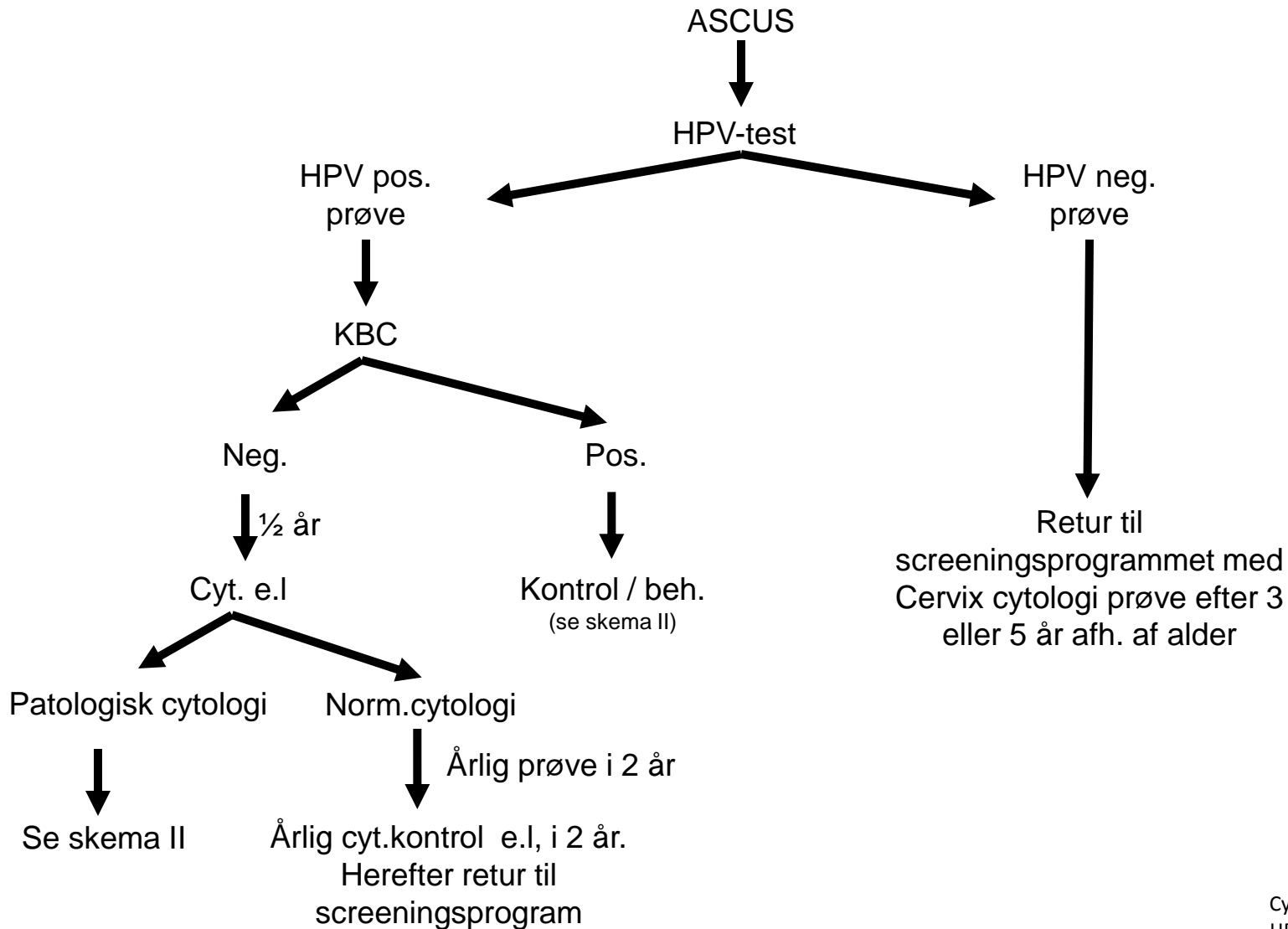


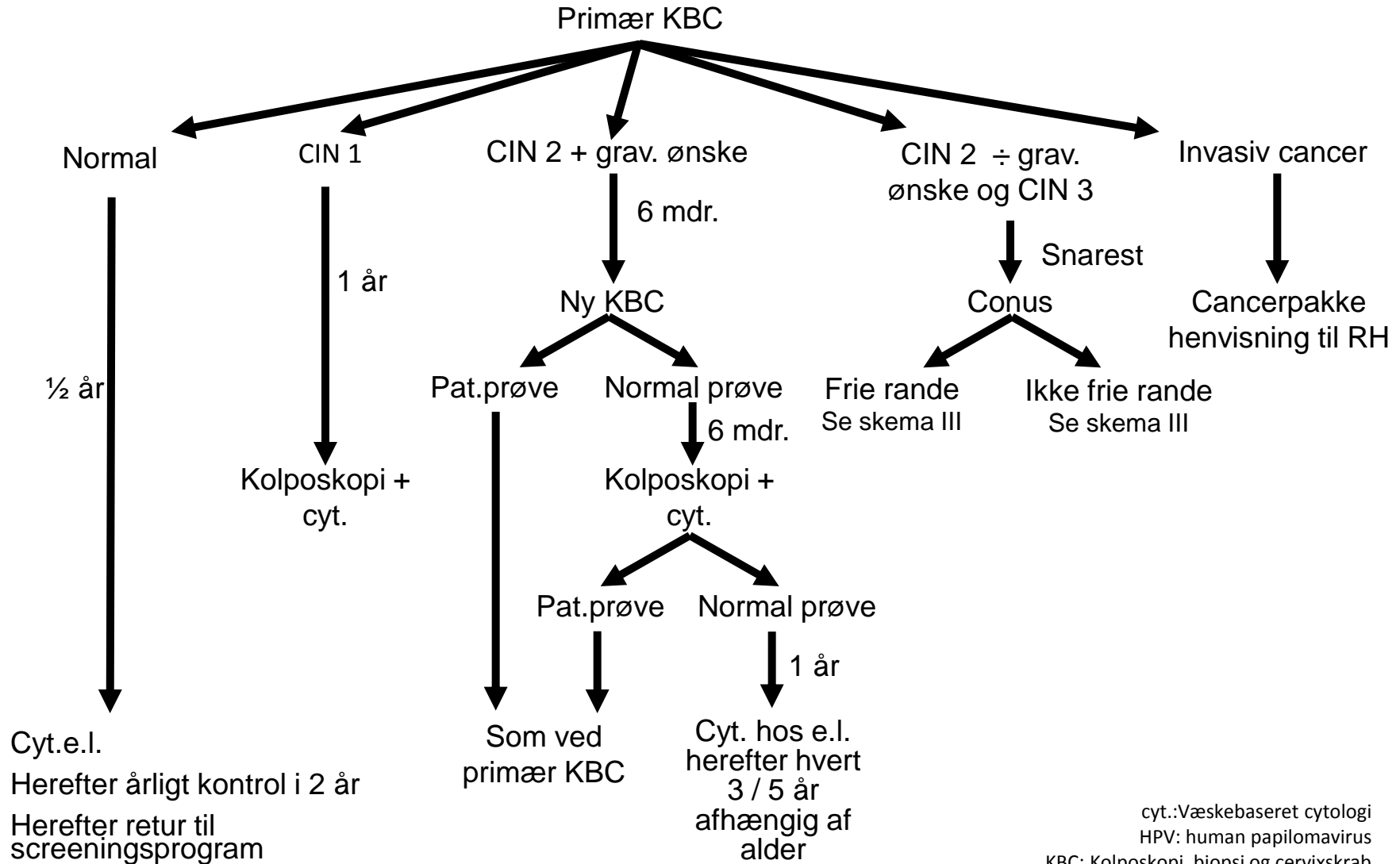
Skema I; Udredning af cytologisk diagnose ASCUS hos kvinder ≥ 30 år



Cyt.: Væskebaseret cytologi
HPV: human papilomavirus
KBC: Kolposkopi, biopsi og cervixkrab
e.l.: Egen læge

Skema II; Udredning af cervixdysplasi

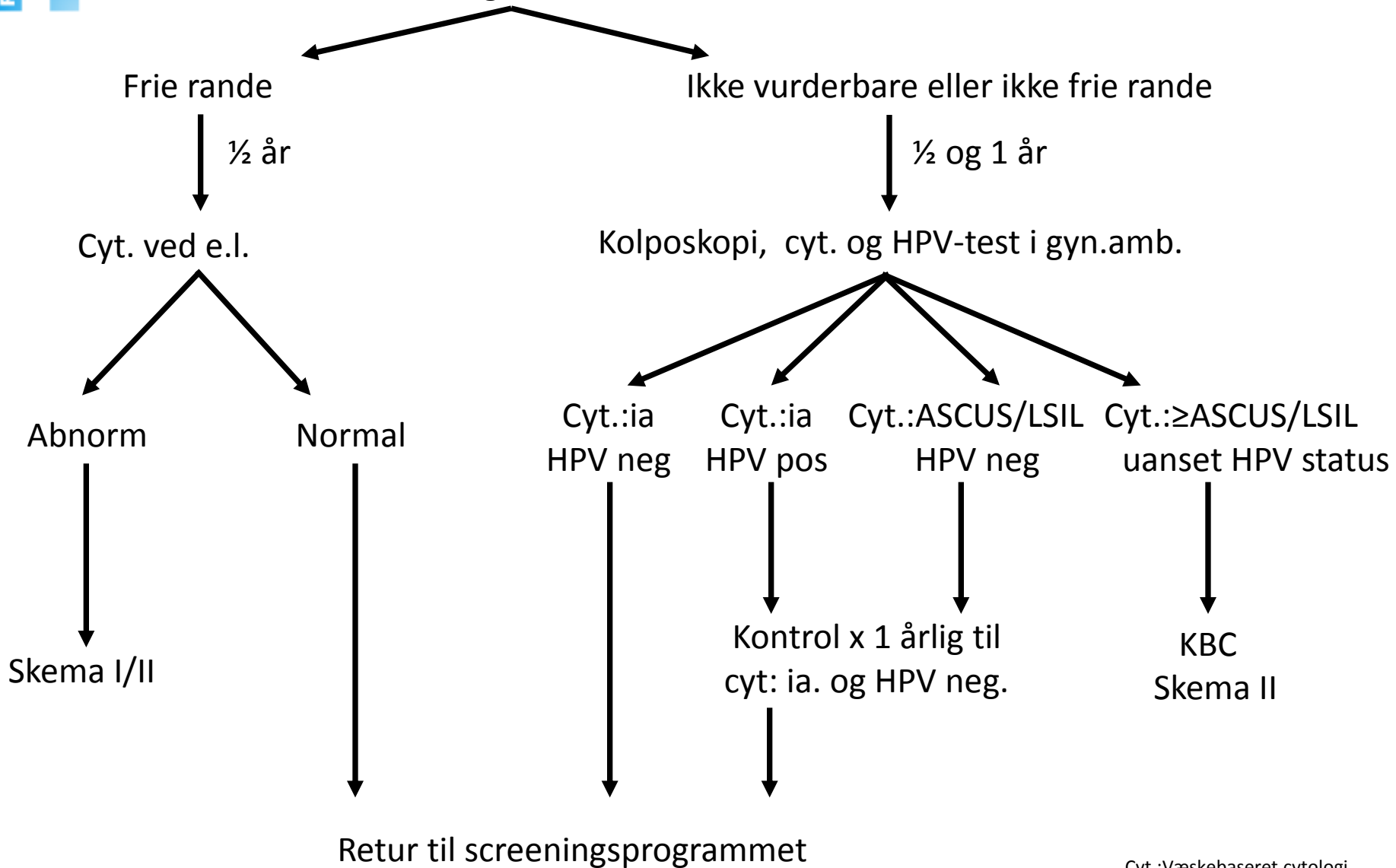
LSIL x 2, HSIL, ASCH, AGC, AIS, Maligne celler,
 ASCUS x 2 hos kvinder < 30 år,
 ASCUS x 1 hos kvinder ≥ 30 år se skema



cyt.: Væskebaseret cytologi
 HPV: human papilomavirus
 KBC: Kolposkopi, biopsi og cervixkrab
 e.l.: Egen læge

Skema III; Kontrol efter conus

Histologi af conus



Cyt.:Væskebaseret cytologi
 HPV: human papilomavirus
 KBC: Kolposkopi, biopsi og cervixkrab
 e.l.: Egen læge