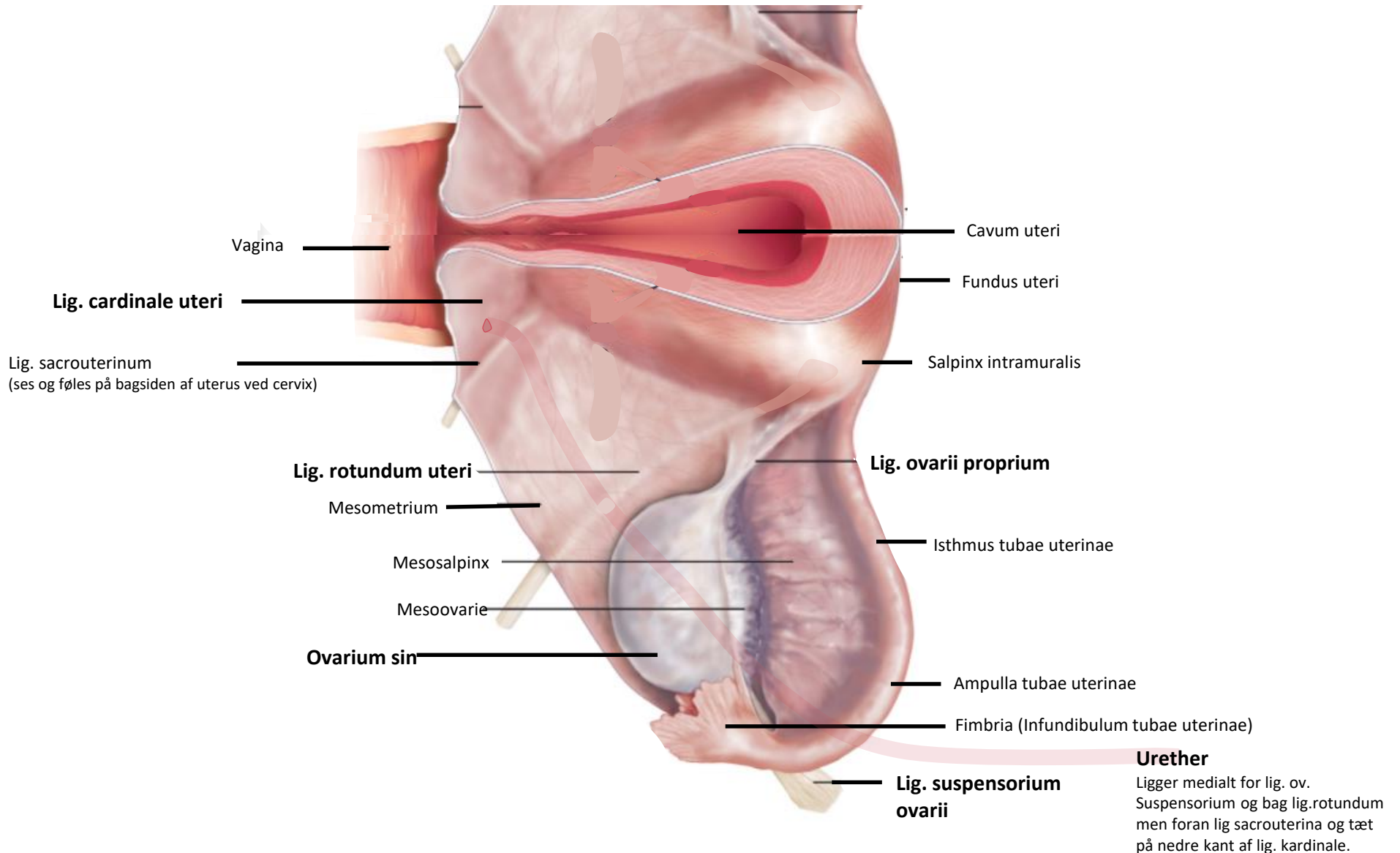
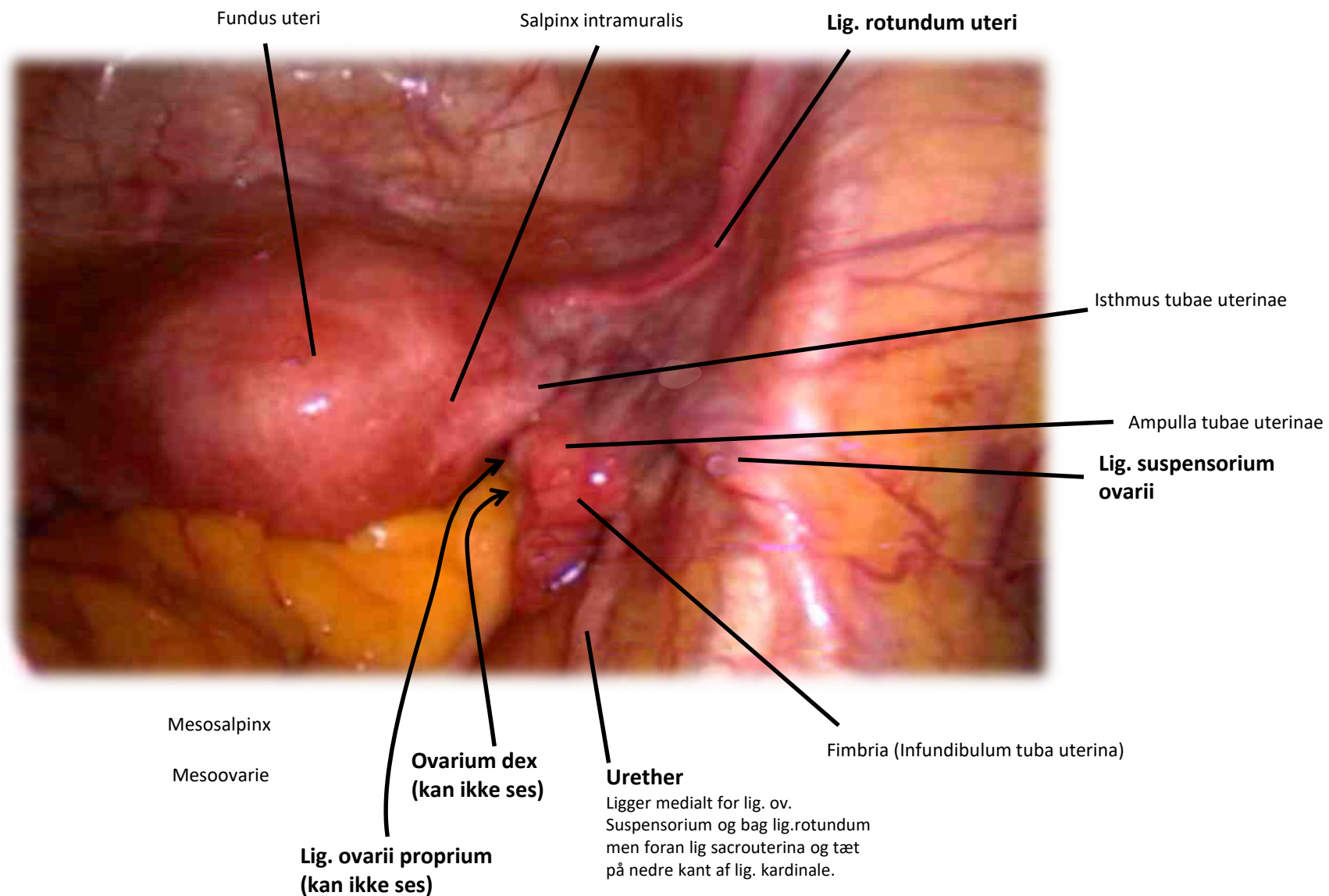


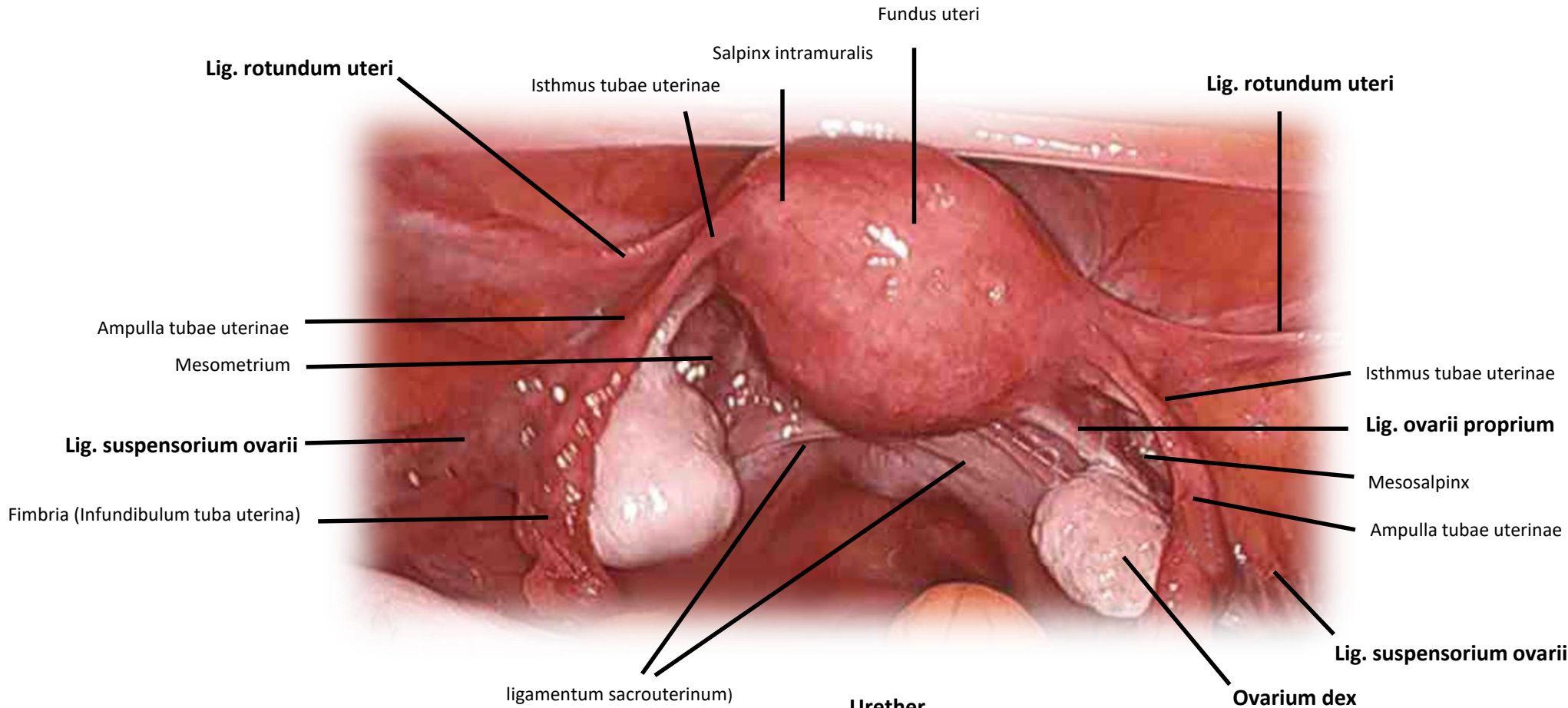
# Anatomiske strukturer i det lille bækken (set fra v. side af patienten ved åben hysterektomi)



# Anatomiske strukturer i det lille bækken (set ved laparaskopi)



# Anatomiske strukturer i det lille bækken (set ved laparaskopi)



## Urether

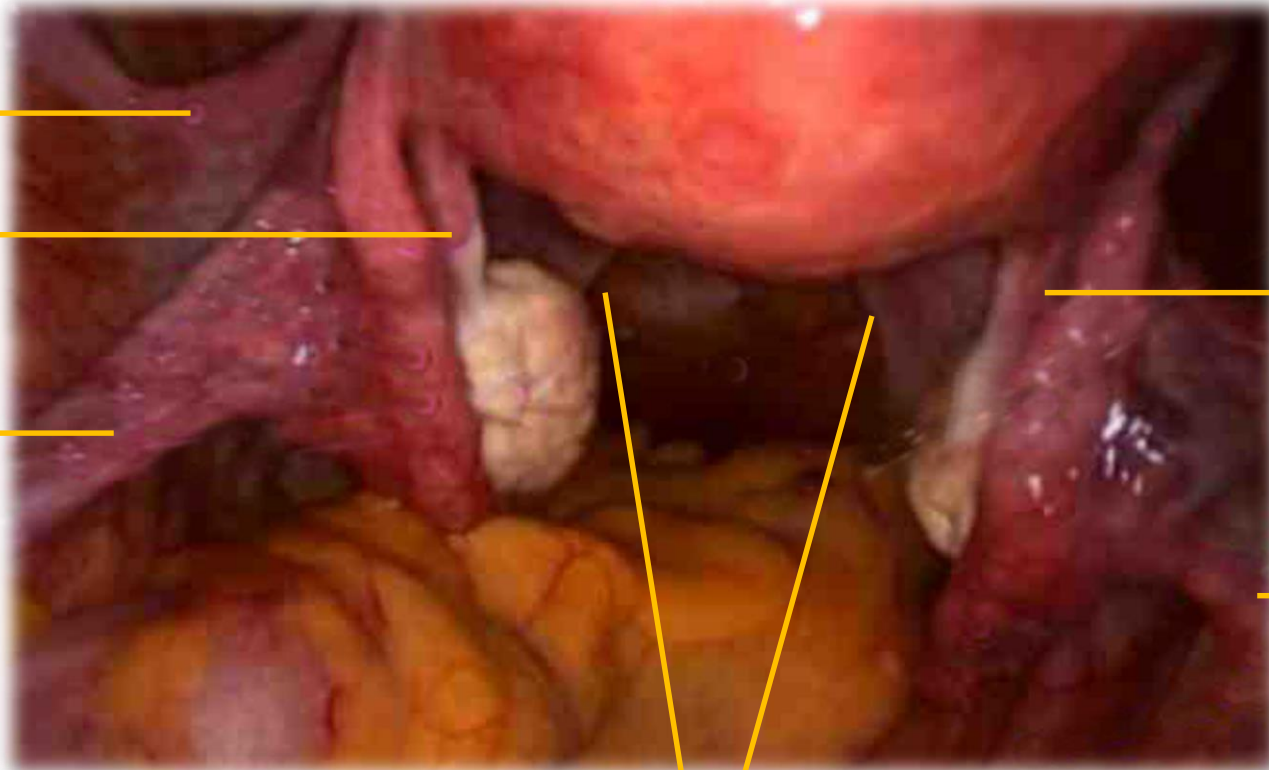
Ligger mediant for lig. ov.  
Suspensorium og bag lig.rotundum  
men foran lig sacrouterina og tæt  
på nedre kant af lig. kardinale.

# Anatomiske strukturer i det lille bækken (set ved laparaskopi)

Lig. rotundum uteri

Lig. ovarii proprium sin

Lig. suspensorium ovarii



Lig. ovarii proprium dex

Lig. suspensorium ovarii

ligamentum sacrouterinum)

